ARTICLE ACCRÉDITÉ

Rôle du bibrocathol dans le traitement de la blépharite

The role of bibrocathol in the treatment of blepharitis

DOUILLET I. et LIPSKI D.

Département d'Ophtalmologie, H.U.B – Hôpital Erasme, Université libre de Bruxelles (ULB)

RÉSUMÉ

Objectif : Déterminer le rôle du bibrocathol dans le schéma thérapeutique de la blépharite.

Introduction : La blépharite est une inflammation des paupières aiguë ou chronique dont les symptômes peuvent fortement altérer la qualité de vie des patients. Elle peut être antérieure, touchant le bord externe des paupières, ou postérieure, résultant d'un dysfonctionnement des glandes de Meibomius. Le traitement traditionnel inclut une bonne hygiène des paupières et des larmes artificielles. En fonction des cas, des antibiotiques, des corticostéroïdes ou des anti-inflammatoires non stéroïdiens topiques peuvent également être associés. Le bibrocathol est un antiseptique ophtalmique connu pour ses effets désinfectants, anti-inflammatoires, astringents et inhibiteurs de sécrétion. Il est commercialisé depuis peu en Belgique pour le traitement de la blépharite (Bibrocathol-POS 20 mg/g).

Méthode : Il s'agit d'une revue de littérature analysant les résultats de 3 études multicentriques, randomisées, en double aveugle et contrôlées par placebo évaluant l'efficacité du bibrocathol dans le traitement de la blépharite.

Résultats : Les résultats indiquent que le bibrocathol appliqué 3x/j pendant 14 jours, à des concentrations de 2 % ou 5 %, réduit de manière significative les signes et symptômes de la blépharite par rapport au placebo. De plus, il présente un profil de sécurité favorable avec peu d'effets indésirables.

Conclusion : L'instauration d'un traitement par pommade oculaire de bibrocathol 2 % 3x/j pendant 2 semaines peut être envisagée en première intention dans une blépharite dont la cause n'est pas mise en évidence.

Rev Med Brux 2024 ; 45 : 535-538

Doi : 10.30637/2024.24-023

Mots-clés : blépharite, traitement de la blépharite, dysfonctionnement des glandes de Meibomius, sécheresse par évaporation, bibrocathol, posiformine, bibrocathol-POS, antiseptique ophtalmique

ABSTRACT

Objective: To determine the role of bibrocathol in the treatment regimen of blepharitis.

Introduction: Blepharitis is an acute or chronic inflammation of the eyelids whose symptoms can significantly alter the quality of life of patients. It can be anterior, affecting the outer edge of the eyelids, or posterior, resulting from dysfunction of the meibomian glands. Traditional treatment includes good eyelid hygiene and artificial tears. Depending on the case, antibiotics, corticosteroids or topical non-steroidal anti-inflammatories may also be combined. Bibrocathol is an ophthalmic antiseptic known for its disinfectant, anti-inflammatory, astringent and secretion inhibitory effects. It has recently been marketed in Belgium for the treatment of blepharitis (Bibrocathol-POS 20 mg/g).

Method: This is a literature review analyzing the results of 3 multicenter, randomized, double-blind, placebo-controlled studies evaluating the effectiveness of bibrocathol in the treatment of blepharitis.

Results: The results indicate that bibrocathol applied 3x/d for 14 days, at concentrations of 2% or 5%, significantly reduced the signs and symptoms of blepharitis compared to placebo. Additionally, it has a favorable safety profile with few adverse effects.

Conclusion: The initiation of treatment with bibrocathol ocular ointment 2% 3x/day for 2 weeks can be considered as first intention in blepharitis for which the cause has not been identified.

Rev Med Brux 2024; 45: 535-538

Doi: 10.30637/2024.24-023

Keywords: blepharitis, blepharitis treatment, Meibomian gland dysfunction, evaporative dryness, bibrocathol, posiformin, bibrocathol-POS, ophthalmic antiseptic

INTRODUCTION

La blépharite est une affection ophtalmologique très fréquente caractérisée par l'inflammation des paupières. Il en existe deux types : la blépharite antérieure se caractérise par une atteinte du bord externe de la paupière (peau et cils) alors que la blépharite postérieure est causée par un dysfonctionnement des glandes de Meibomius (figures 1A et 1B). Ces glandes sont présentes dans les paupières supérieures et inférieures et orientées perpendiculairement au bord libre. Elles sont responsables de la sécrétion de sébum, également connu sous le nom de meibum, qui forme la couche lipidique des larmes. Cette couche lipidique stabilise le film lacrymal, en réduit l'évaporation et contribue à maintenir une surface oculaire lisse et fonctionnelle, ce qui est essentiel pour une vision claire et confortable.

La blépharite peut être causée par divers facteurs, entre autres des infections bactériennes chroniques de bas grade par staphylocoque, des affections cutanées telles que la dermatite séborrhéique, la rosacée, l'atopie et l'eczéma ou des infestations parasitaires par les acariens Demodex. On considère qu'une blépharite est chronique lorsque les symptômes persistent au moins 6 mois. Bien que la physiopathologie de la blépharite antérieure et postérieure puisse différer, les symptômes et les options de traitement sont similaires[1].

La blépharite peut provoquer des symptômes récurrents tels que des démangeaisons, des sensations de brûlure ou de corps étranger, des croûtes sur les paupières, une hyperhémie et un gonflement du bord des paupières, des larmoiements et une vision floue[2].

Le traitement de première ligne de la blépharite repose sur une bonne hygiène des paupières et en l'élimination des facteurs déclencheurs. Les soins des paupières consistent en l'application de chaleur (le plus souvent à l'aide de compresses chaudes ou de masques chauffants) suivie d'un massage du bord des paupières et en un nettoyage soigneux des cils à l'aide de shampooing pour bébé dilué ou de nettoyant prévu à cet usage (lingettes pré-imprégnées, lotions ou mousses). Des larmes artificielles, en particulier celles contenant des lipides, sont également prescrites afin de soulager les symptômes de sécheresse généralement associés à la blépharite. En fonction de la cause suspectée, des antibiotiques topiques ou oraux, des corticostéroïdes ou des anti-inflammatoires non stéroïdiens topiques peuvent également être proposés. Parmi les antibiotiques locaux, l'azythromycine en collyre (Azyter®) a l'avantage d'associer à son action antibactérienne des effets anti-inflammatoires, permettant de réduire les signes et symptômes de la blépharite postérieure[3]. L'acide fusidique (Fucithalmic®), les tétracyclines (Terramycine®, Aureomycin®) et les aminosides (Tobrex®) sont d'autres antibiotiques topiques sous forme d'onguent, surtout indiqués en cas de surinfection staphylococcique du bord libre des paupières. Les antibiotiques oraux, le plus souvent des cyclines (doxycycline ou tétracycline), s'avèrent parfois nécessaires en cas d'échec du traitement topique ou de formes sévères. L'administration se fait par cures mensuelles avec une possibilité de sevrage progressif. Les cyclines sont le traitement de référence de la rosacée. L'utilisation du métronidazole pour traiter le demodex oculaire reste limitée en raison d'effets secondaires gênants tels que la neuropathie périphérique et l'effet antabuse[4]. Les corticoïdes locaux sont généralement utilisés en cas de complications inflammatoires aiguës telles que les chalazions (kystes inflammatoires au départ d'une glande de Meibomius). Dans les cas de dépendance aux corticostéroïdes ou de sécheresses persistantes, l'utilisation de la ciclosporine en collyre est recommandée. Cet immunomodulateur agit sur les symptômes de la blépharite, les télangiectasies palpébrales et la qualité du meibum[4].

Le bibrocathol (dénomination commune internationale (DCI) 4,5,6,7-Tetrabromo-1,3,2-benzodioxabismol-2-ol) est un médicament antiseptique qui existe depuis 1967 sous forme de pommade oculaire dosée à 2 ou 5 %[1,5]. Il est utilisé pour traiter les blépharites,

Figure 1A

Blépharite antérieure caractérisée par une atteinte du bord externe des paupières, avec croûtes à la base des cils.

Figure 1B

Blépharite postérieure caractérisée par une atteinte du bord interne des paupières avec présence de sécrétions épaisses bouchant l'orifice des glandes de Meibomius dysfonctionnelles.

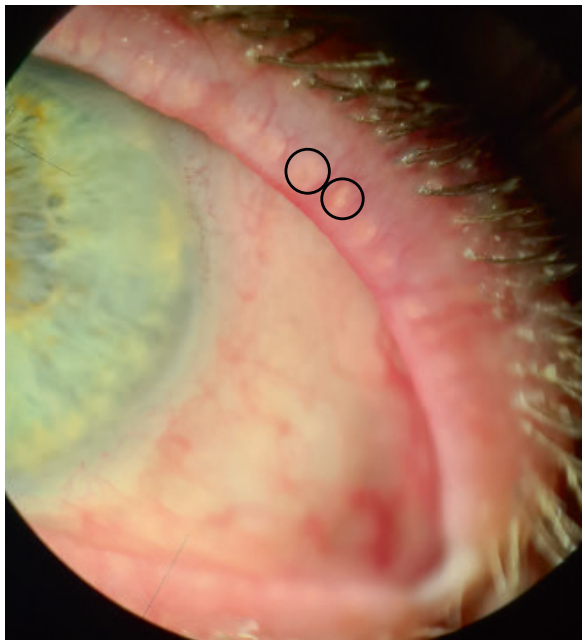

certaines atteintes cornéennes non infectées et les irritations oculaires (sécheresse, conjonctivite…). Bien que son utilisation remonte à plusieurs décennies, son efficacité n'a été évaluée que récemment dans des études cliniques multicentriques, randomisées, en double aveugle et contrôlées par placebo.

Le bibrocathol est connu pour ses effets désinfectants, anti-inflammatoires, astringents et inhibiteurs de sécrétion. Le mécanisme d'action de la pommade est attribué en particulier à deux de ses composants structurels : le tétrabromopyrocatechol et l'hydroxyde de bismuth qui empêchent l'invasion pathogène en dénaturant les protéines et en renforçant la barrière cutanée. La substance est presque insoluble dans l'eau, ce qui minimise le risque d'effets secondaires systémiques lors d'une application topique[1,6].

Cet article consiste en une revue de littérature afin d'examiner le potentiel du bibrocathol en tant que traitement de la blépharite.

MÉTHODE

Il s'agit d'une revue de la littérature existante. Notre approche méthodologique repose sur une recherche systématique des publications publiées sur PubMed et Cible+ entre 1950 et 2024. L'utilisation des mots-clés : « bibrocathol, posiformin, blepharitis, treatment, antibiotic, eyelid » nous a permis de sélectionner les articles pertinents afin de les analyser.

RÉSULTATS

Les 3 articles analysés concernent des études cliniques évaluant l'efficacité d'une pommade oculaire au bibrocathol par rapport à un placebo chez des patients atteints de blépharite aiguë[5,7] ou chronique[1].

Au cours de ces études, 200[1,5] ou 203[7] patients ont été recrutés et répartis de manière aléatoire en deux groupes de traitement de taille égale pour recevoir soit du bibrocathol à 2 %[1,5] ou 5 %[7] soit un placebo. La période de traitement était de 14 jours. Les patients appliquaient la pommade trois fois par jour et les autres mesures telles que l'hygiène des paupières étaient standardisées. Les critères d'évaluation principaux incluaient des mesures de l'efficacité, de la tolérance et de la sécurité. L'efficacité du traitement est évaluée en examinant les signes et symptômes de la blépharite à la lampe à fente. Les paramètres pris en compte étaient l'œdème des paupières, l'érythème des paupières, la présence de débris et les sécrétions par les glandes de Meibomius. L'hyperhémie conjonctivale a également été prise en compte dans une étude[1]. A chaque visite, un score individuel a été établi pour évaluer chaque paramètre et un score total reprenait l'ensemble des paramètres. L'inconfort oculaire subjectif[1,5,7] et la croissance bactérienne[5] ont également été évalués.

Avant le début du traitement, les valeurs moyennes du score total de base étaient similaires dans les deux groupes. A la fin du traitement, le groupe traité au bibrocathol présentait une réduction significativement plus importante du score total et des scores individuels par rapport au groupe placebo[5].

L'inconfort oculaire s'est amélioré de manière significativement plus importante dans le groupe bibrocathol par rapport au groupe placebo[1,5,7]. Au départ, une prolifération bactérienne était observée chez la moitié des patients de chaque groupe[5]. A la fin de l'étude, le nombre de bactéries identifiables a plus chuté dans le groupe bibrocathol[5].

Les 3 études concluent à une efficacité supérieure du bibrocathol par rapport au placebo pour réduire les signes et symptômes de la blépharite, avec des différences statistiquement significatives entre les groupes de traitement[1,5,7].

En termes de sécurité, les critères évalués comprenaient l'acuité visuelle, la pression intraoculaire, les événements indésirables et les signes vitaux. Les modifications de l'acuité visuelle étaient négligeables dans les deux groupes et la pression intraoculaire montrait même une légère réduction chez certains patients traités[1,5,7]. Peu d'événements indésirables ont été signalés. La majorité étaient de nature légère et transitoire au niveau local, comme du prurit ou une réaction (rougeur, œdème) au niveau du site d'application. Un petit pourcentage de patients présentait des effets indésirables non oculaires tels que des gonflements du visage ou des infections respiratoires, qui sont généralement considérés comme étant de gravité légère à modérée[1]. L'incidence de ces évènements était similaire entre les groupes. Très peu de patients ont interrompu l'essai en raison d'événements indésirables. La tolérance au bibrocathol a été jugée bonne ou très bonne par presque tous les patients[1,5,7].

Dans l'ensemble, les 3 études suggèrent que le bibrocathol est efficace pour le traitement de la blépharite aiguë ou chronique et bien toléré.

DISCUSSION

Cette revue de littérature a analysé les résultats de 3 études multicentriques, randomisées, en double aveugle et contrôlées par placebo qui évaluent l'efficacité du bibrocathol dans le traitement de la blépharite[1,5,7]. Les pommades au bibrocathol sont concentrées à 5 % dans la première étude[7] puis à 2 % dans les 2 suivantes[1,5]. Les études incluses ont toutes démontré l'efficacité du bibrocathol avec une réduction significative des symptômes de la blépharite et une étude a également montré une baisse de la croissance bactérienne au niveau des paupières[5]. Le médicament a donné une faible incidence d'événements indésirables.

Le bibrocathol a des effets désinfectants, anti-inflammatoires, astringents et inhibiteurs de sécrétion. Il n'a pas de propriétés antibiotiques. Le mécanisme d'action du bibrocathol est différent de celui des antibiotiques, il consiste à prévenir l'invasion bactérienne par dénaturation des protéines et à réduire l'inflammation locale. Etant donné que l'utilisation fréquente d'antibiotiques topiques peut favoriser le développement de la résistance bactérienne, le bibrocathol semble être une bonne alternative. Par ailleurs, la plupart des blépharites ne sont pas d'origine bactérienne et ne nécessitent donc pas d'effet antibiotique. Cependant, aucune étude n'a encore comparé les bénéfices des

antibiotiques topiques à ceux du bibrocathol dans le traitement de la blépharite.

Bien que les 2 pommades au bibrocathol dosées à 2 % et à 5 % ont été reconnues comme statistiquement supérieures au placebo pour améliorer les symptômes d'une blépharite aiguë, la seule disponible sur les marchés belge et français est concentrée à 2 % (Posiformin® 2 %; Bibrocathol-POS® 2 %). Aucune étude ne compare les deux posologies mais sans preuve d'une différence d'efficacité, il est probablement préférable d'utiliser la posologie la plus faible.

Il est essentiel de reconnaitre les limites potentielles des études incluses. La plupart des critères permettant d'évaluer l'efficacité du bibrocathol sont subjectifs, notamment l'inconfort oculaire et la tolérance. Par ailleurs, les paramètres objectifs tels que les signes de blépharite évalués à la lampe à fente dans différents sites sont examinateurs-dépendants. De plus, l'hétérogénéité des populations étudiées soulève des questions quant à la généralisation des résultats. Par exemple, l'âge des patients sélectionnés est très variable étant donné qu'ils devaient uniquement être âgés de plus de 18 ans pour être inclus. La durée de suivi est relativement courte et l'effet sur la blépharite chronique reste à étudier. Des études plus approfondies pourraient permettre de définir à quelle fréquence réitérer le traitement. Les tailles d'échantillon limitées et les critères d'évaluation variables sont également des facteurs limitants pour en généraliser les résultats.

La place du bibrocathol dans l'arsenal thérapeutique de la blépharite devra être précisée par des essais cliniques plus vastes, incluant des comparaisons avec d'autres traitements et des investigations à long terme pour évaluer la durabilité des effets.

Néanmoins, cette revue de littérature révèle des résultats prometteurs et offre une base solide pour intégrer le bibrocathol dans les protocoles de traitement de la blépharite.

CONCLUSION

La blépharite est une inflammation du bord des paupières aiguë ou chronique extrêmement fréquente et dont les symptômes peuvent fortement altérer la qualité de vie des patients.

La base du traitement repose sur une bonne hygiène des paupières avec application de chaleur, massages et nettoyages des paupières et des cils. Les larmes artificielles incluant de préférence un composant lipidique font également partie du traitement de 1re ligne. En l'absence d'une cause évidente, l'instauration d'un traitement par pommade oculaire de bibrocathol 2 % 3x/j pendant 2 semaines peut être envisagé en première intention. Les études cliniques ont démontré son efficacité dans la réduction des symptômes de la blépharite, avec un profil d'innocuité favorable et une tolérance élevée. Des recherches supplémentaires sont nécessaires pour explorer son efficacité à long terme afin de consolider sa place dans le schéma thérapeutique standard.

Conflits d'intérêt : néant.

SCANNEZ CE QR-Code pour répondre aux questions et obtenir 0,5 point d'accréditation

BIBLIOGRAPHIE

1. Elena Y, Sergey A, Vladimir B, Evgeniy E, Alexey S, Dorothea G, *et al*. Evaluation of clinical efficacy and safety of Bibrocathol 2% eye ointment in the treatment of Chronic Blepharoconjunctivitis. J Clin Res Ophthalmol. 2022;9(1):008-14.
2. McCulley JP, Shine WE. Changing Concepts in the Diagnosis and Management of Blepharitis: Cornea. 2000;19(5):650-8.
3. Haque RM, Torkildsen GL, Brubaker K, Zink RC, Kowalski RP, Mah FS, *et al*. Multicenter Open-Label Study Evaluating the Efficacy of Azithromycin Ophthalmic Solution 1% on the Signs and Symptoms of Subjects With Blepharitis. Cornea. 2010;29(8):871-7.
4. Doan S, Brémond-Gignac D, Castelain M, Cochener B, Albou-Ganem C, Mortemousque B *et al*. Rapport SFO 2015 - Surface oculaire. Stratégies thérapeutiques dans les dysfonctionnements meibomiens et les blépharites. Disponible sur: https://www.em-consulte.com/em/SFO/2015/html/file_100036.html
5. Bezdetko PA, Sergienko N, Dyomin Y, Korol A, Nikitin N, Merzbacher M, *et al*. Successful treatment of blepharitis with bibrocathol (Posiformin® 2 %). Graefes Arch Clin Exp Ophthalmol. 2012;250(12):1869-75.
6. Federal Health Office. Monography Bibrocathol, circularized on 29.01.1992.
7. Behrens-Baumann W, Niederdellmann C, Jehkul A, Kohnen R. [Bibrocathol eye ointment is efficacious in blepharitis. Results from a randomized, double-blind, controlled clinical trial]. Ophthalmol Z Dtsch Ophthalmol Ges. 2006;103(11):960-5.

Travail reçu le 4 mars 2024 ; accepté dans sa version définitive le 15 mai 2024.

AUTEUR CORRESPONDANT :

I. DOUILLET
H.U.B – Hôpital Erasme
Service d'Ophtalmologie
Route de Lennik, 808 - 1070 Bruxelles
E-mail : dr.inesdouillet@gmail.com